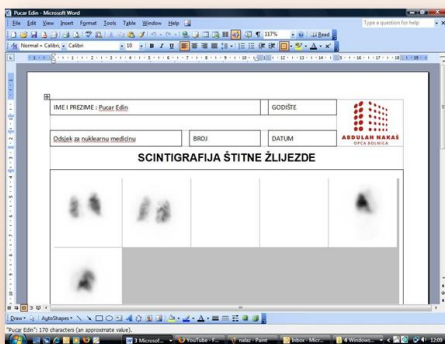


Nakon snimanja gama kamerom, snimak se kompjuterski obrađuje.



Po analizi i očitavanju nalaza od strane ljekara, pacijent ga dobija u roku od 5-7 dana.



ZAPAMTITE!

Vrijeme poluraspada Tc-99m kojeg ste primili intravenozno je 3 sata. On se izlučuje iz organizma putem urinom.

Radi efikasnijeg i bržeg eliminisanja radioaktivne supstance potrebno je nakon snimanja piti što više tečnosti (barem 2 litre vode).



JU Opća bolnica
„Prim.dr. Abdulah Nakaš“
Kranjčevićeva 12
71000 Sarajevo
Bosna i Hercegovina



Telefonska centrala
+387 33 285-100

Fax
+387 33 285-370

Web adresa
www.obs.ba

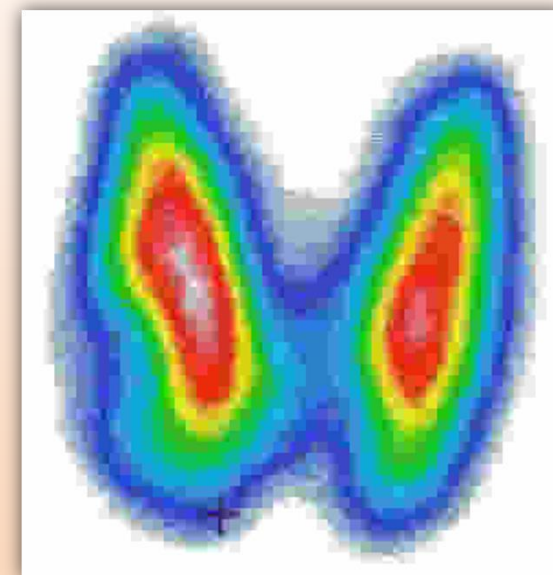
e-mail
info@obs.ba



ABDULAH NAKAŠ
OPĆA BOLNICA

Odsjek za nuklearnu medicinu
Odjeljenje za internu medicinu

UPUTA ZA PACIJENTE KOJI RADE SCINTIGRAFIJU ŠTITNE ŽLIJEZDE

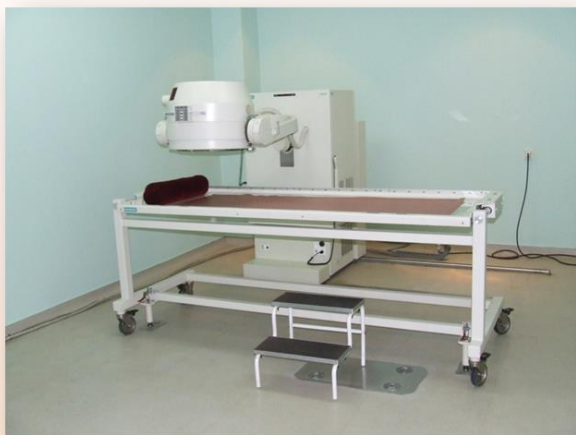

Pripremio
Dr. Mirela Džubur Aganović

Lektorisanje, redaktura, dizajn i tehnička obrada
Odjeljenje za bibliotečku, informacionu i edukacionu djelatnost

ŠTA JE SCINTIGRAFIJA?

Scintigrafija je snimanje štitne žlijezde po ubrizgavanju radioaktivnog sredstva, a obavlja se putem gama kamere na našem Odsjeku za nuklearnu medicinu.



Slika 1. Gama kamera

KAKO SE RADI SCINTIGRAFIJA?

Prije snimanja u pacijentovu venu se injekcijom ubrizga radioaktivno sredstvo Tc-99m (tehnecij pertehnetata) koje se selektivno vezuje za tkivo štitne žlijezde. Osim boli prilikom primanja injekcije, scintigrafija je potpuno bezbolna pretraga.

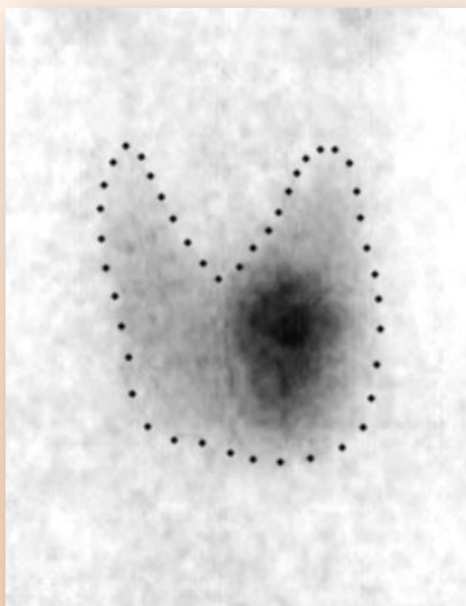
Nakon što pacijent primi dozu, do 2 mCi tehnecijum pertehnetata, treba da pričeka u čekaonici oko 5 minuta. Nakon toga pristupa se petominutnom snimanju gama kamerom.

ŠTA SCINTIGRAFIJA DIJAGNOSTIKUJE?

Gama kamerom se detektuje nakupljanje radioaktivne supstance u štitnoj žlijezdi, te se na taj način određuje kako njeni pojedini dijelovi ili čvorovi funkcionišu. Njome se mogu dijagnosticirati hipotireoza, hipertireoza i upala štitnjače.

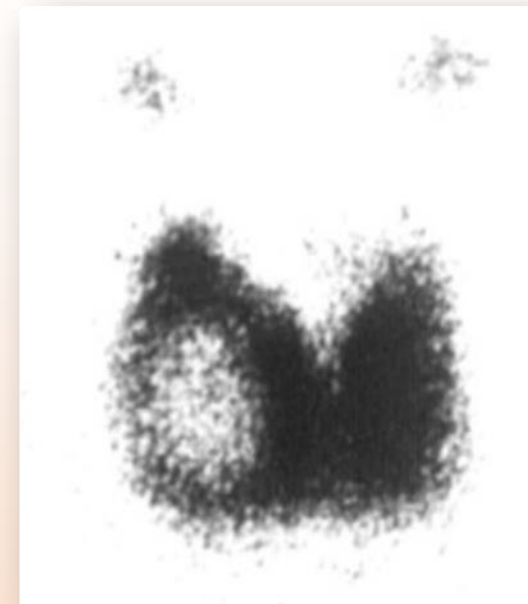
Osobito je važna detekcija funkcionalnih («toplih» ili „vrućih“) te nefunkcionalnih («hladnih») čvorova.

«Topli» čvorovi ukazuju na tkivo pojačane aktivnosti (npr. toksični adenom štitnjače).



Slika 2. Scintigrafski snimak „toplog“ ili „vrućeg“ čvora

«Hladnim» čvorovima uglavnom se prezentiraju tumori štitnjače. Srećom, većina hladnih čvorova (više od 90%) predstavlja dobroćudne tumore.



Slika 3. Scintigrafski snimak „hladnog“ čvora



ZAPAMTITE!

Scintigrafijom se mogu otkriti tumori štitnjače, ali se ne mogu razlikovati dobroćudni od zloćudnih tumora.