



JU Opća bolnica  
„Prim.dr. Abdulah Nakaš“  
Kranjčevićeva 12  
71000 Sarajevo  
Bosna i Hercegovina



**Telefonska centrala**  
+387 33 285-100

**Fax**  
+387 33 285-370

**Web adresa**  
[www.obs.ba](http://www.obs.ba)

**e-mail**  
[hospital@obs.ba](mailto:hospital@obs.ba)

### KABINET ZA OFTALMOLOGIJU

#### Radno vrijeme

**Svaki radni dan**  
od 8,30 do 14,00 sati  
samo za pacijente koji su prethodno naručeni i sa  
uputnicom

**Četvrtkom**  
od 8,30 do 13,00 sati  
samo operisani pacijenti (po dogovoru)

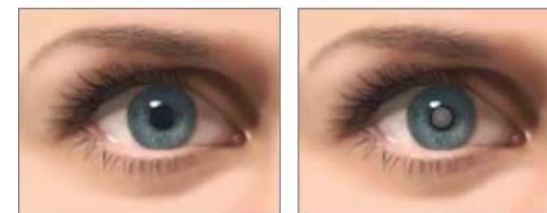**Informacije** tel. 033 285-159 od 13,00 do 14,00 sat



Odsjek za oftalmologiju

## KATARAKTA - SIVA MRENA

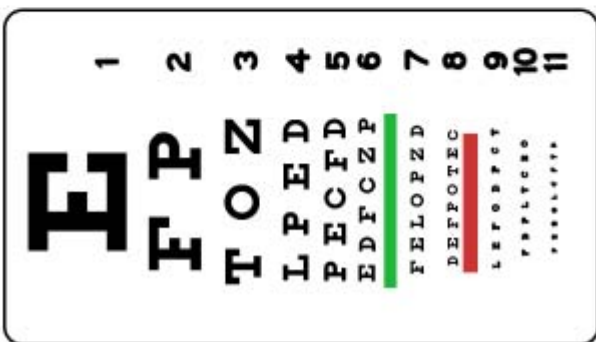

### Informacije za pacijente



Pripremio  
Dr. Darko Ler

#### Obrada

Odjeljenje za bibliotečku, informacionu  
i edukacionu dielatnost

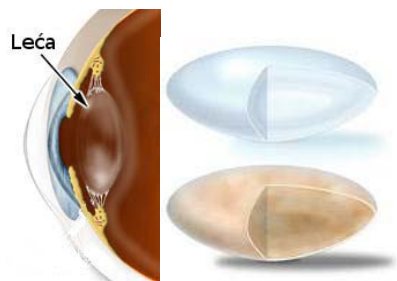


20/200  
20/100  
20/70  
20/50  
20/40  
20/30  
20/25  
20/20

## ŠTA JE TO KATARAKTA?

Katarakta, u narodu poznata kao siva mrena, predstavlja svako zamućenje leće ili njene ovojnice. Uloga leće je da lomi svjetlo koje ulazi u oko. U većini slučajeva uzroci nastanka katarakte nisu jasni, već su povezani sa starenjem, pa se može reći da starosna mrena nije bolest, nego normalna pojava u starosti.

Siva mrena može nastati i kao komplikacija nekih drugih očnih bolesti (uveitis, glaukom...), te se javiti u sklopu nekih sindroma (Downov sindrom npr.), nakon povrede oka ili može biti urođena.

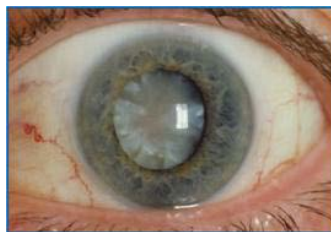

Slika 1. Prozirna i zamućena leća


## SIMPTOMI

Kada se leća zamuti, svjetlost se raspršuje nepravilno na njoj, te se više ne može odražavati oštro na mrežnici. Kao kada se gleda kroz prljavo staklo nastaje iskrivljen, oslabljen vid. Tipični simptomi na početku zamučivanja leće jesu pojačana zasljepljujuća osjetljivost, teškoće pri noćnoj vožnji automobila, teškoće pri čitanju itd. Posebni oblici mrene ispoljavaju se u sve većoj kratkovidnosti, tzv. miopizacija, što znači da uočavate kako Vam naočale više ne odgovaraju ili čak vidite bolje bez njih.

Brzina napredovanja mrene je individualna između pojedinaca, ali i između različitih tipova mrene, pa tako stepen zamučivanja leće može ostati nepromijenjen godinama, ali isto tako za par mjeseci i evoluirati u taj mjeri da pacijent više nije funkcionalan.



Slika 2. Oko pacijenta sa uznapredovalom kataraktom



Slika 3. Zdravo oko i oko sa kataraktom


## KADA OPERISATI?

„Pravi“ vremenski trenutak za operaciju mrene razlikuje se od osobe do osobe. Nikada nije prekasno za operaciju mrene. Mi preporučujemo operaciju kada pogoršanje vida uzrokovano zamućenjem naruši osobnu funkcionalnost. U interesu je pacijenata da nikada ne čekaju predugo sa odlukom da se podvrgnu operativnom zahvatu jer se operacijom znatno može poboljšati kvaliteta života. Razvoj bolesti, bez izuzetka, uzrokuje gubitak vida, tj. vodi ka sljepilu. Ukoliko se zajedno sa Vašim očnim ljekarom odlučite protiv operacije, ipak bi trebali redovito odlaziti na kontrolne preglede.

## OPERACIJA

Za terapiju sive mrene postoji samo jedna mogućnost, a to je operativno odstranjenje zamučene leće. Operacija se vrši u lokalnoj anesteziji kapanjem kapi u oči, sa ili bez parabolbarne injekcije u ovisnosti od pacijenta i njegovog općeg stanja.

Postoje dvije tehnike operisanja katarakte: klasična operacija i operacija pomoću ultrazvuka, tzv. fakoemulzifikacija. O vrsti operacije odlučuje ljekar – operater, a na osnovu pacijentovog oćnog i općeg stanja i u dogovoru sa pacijentom. Obe tehnike za rezultat imaju odstranjenje vlastite zamučene leće koja se zamijeni sa bistrom, dobro podnošljivom umjetnom lećom.



Slika 4. Umjetna leća

Operacija katarakte je danas jedna od najčešće rađenih operacija uopće i odlikuje se visokom stopom uspješnosti. Jednom odstranjena, mrena se ne može ponovno pojaviti, ali je moguće da se kapsula leće zamuti. Ova tzv. „sekundarna katarakta“ se trajno liječi ambulantno uz pomoć YAG – lasera. 95% svih operacija protekne bez komplikacija. Većina komplikacija se može vrlo brzo riješiti. Samo u oko 0,1% slučajeva dolazi do teških problema sa trajnim posljedicama.